

# 不整脈セッション

2024.3.23(土) 11:10-12:40

**Video LIVE**: VT storm (OMI)

座長・進行：北井 敬之

術者：北井 敬之、笠井 裕平

コメンテーター：仙台厚生病院 山下 賢之介 先生

コメンテーター：都立広尾病院 高橋 正雄 先生

コメンテーター：小倉記念病院 廣島 謙一 先生

# **VT storm**

**避けては通れないVT**  
**待ってくれないVT storm**  
**今持てる力で戦いました**

# Video LIVE 「OMI-VT」

Cardiovascular Therapeutics  
Expert Conference

## 症例紹介

CTEC 2024  
in Sapporo Heart Center

術者: 北井 敬之, 笠井 裕平

# 症例 70代男性

【主訴】 ICD適切作動

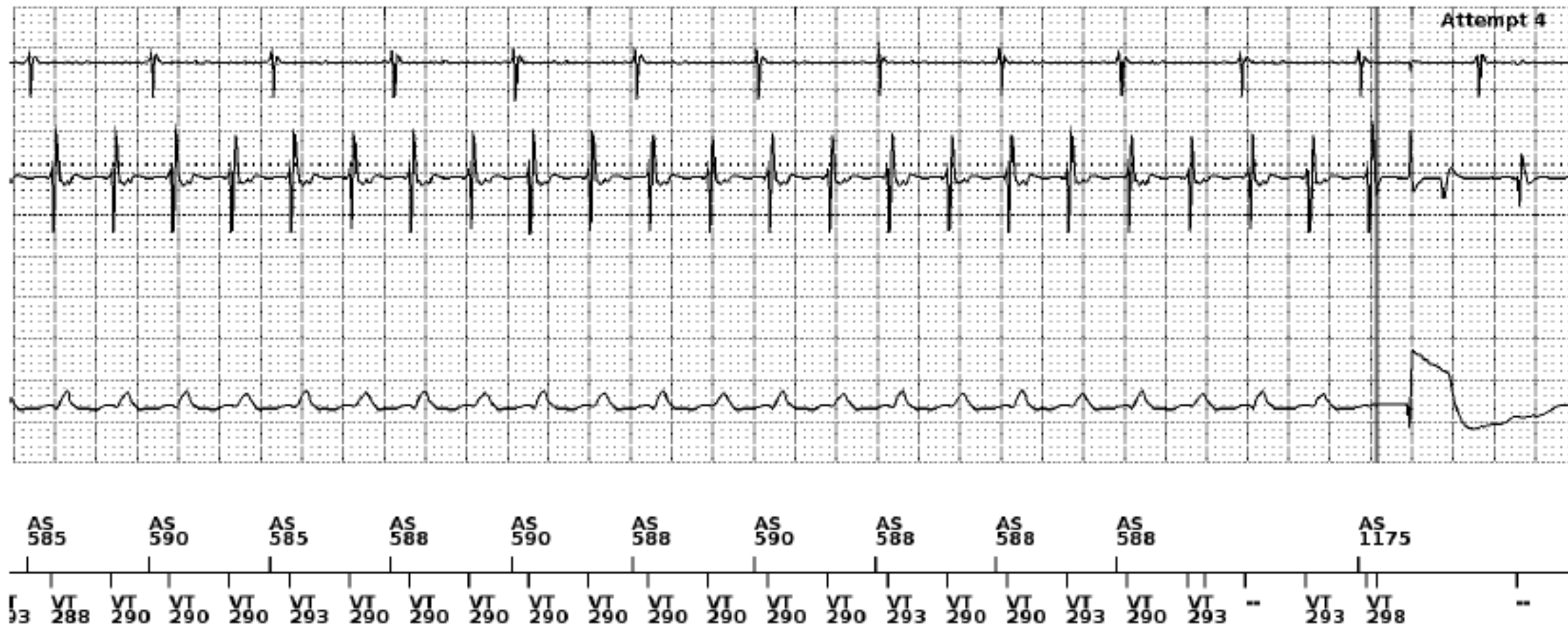
【現病歴】 当院で複数回PCI施行歴のあり, HFrEF due to IHDで当院フォロー中.  
半年前, 動悸後失神があり, Holter心電図でNSVTを認め, 一次予防class I 適  
応と判断し, ICD留置.

来院当日, 入浴中に動悸を自覚後, ICD作動. 救急車で当院受診.

【既往歴】 2型糖尿病, 脂質異常症

【内服薬】 カルベジロール 20mg/day, サクビトリル/バルサルタン 200mg/day,  
スピロラクトン 25mg/day, ダパグリフロジン 10mg/day, バイアスピリン  
100mg/day, ロスバスタチン 5mg/day, テネリグリプチン 20mg/day.

# ICD適切作動

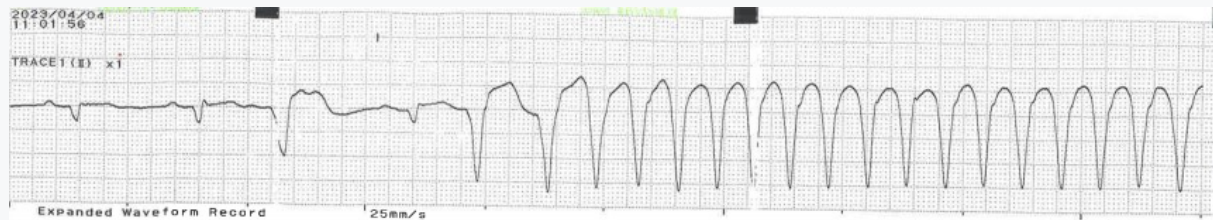


# 入院後経過

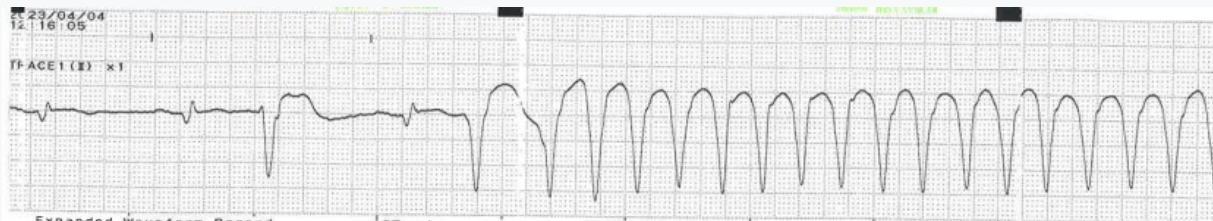
冠動脈新規の有意狭窄なし。入院時心不全増悪所見もなし。  
アミオダロン導入するも、第5病日VT stormとなり、緊急ABLへ。

V-5	Day 5	12:34	VT-1	No Therapy	00:03:22
V-4	Day 5	12:16	VT-1	⚡ ATPx3, 41J, 41J	00:01:51
V-3	Day 5	12:13	VT-1	ATPx1	00:02:12
V-2	Day 5	10:59	VT-1	⚡ ATPx7, 41J	00:03:03
V-1	Day 1	20:17	VT	⚡ ATPx3, 41J, 41J, 41Jx2	00:06:57

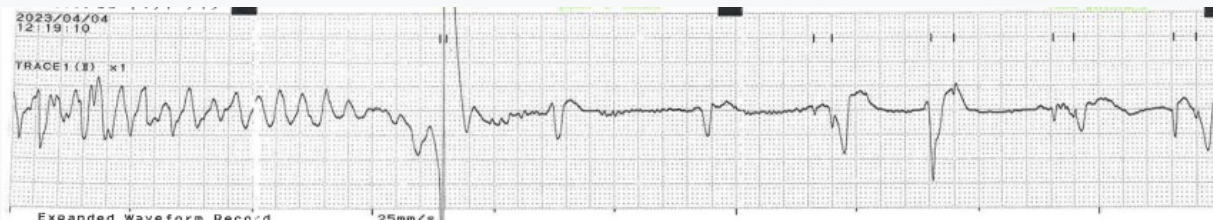
11:01



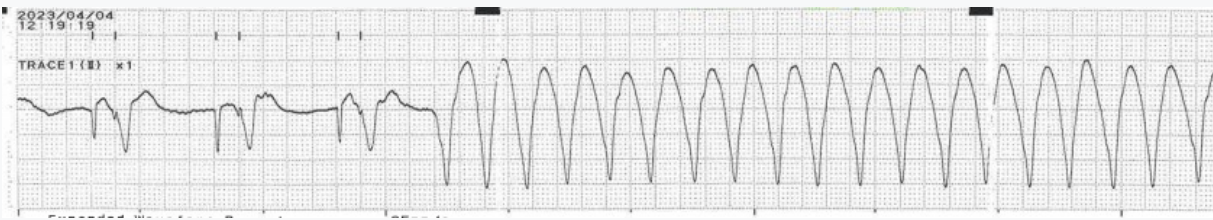
12:16



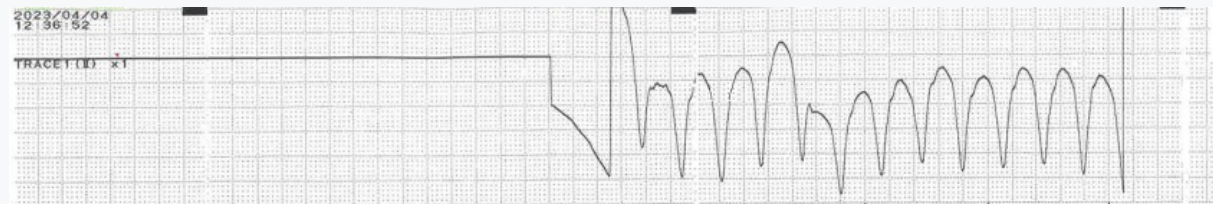12:19



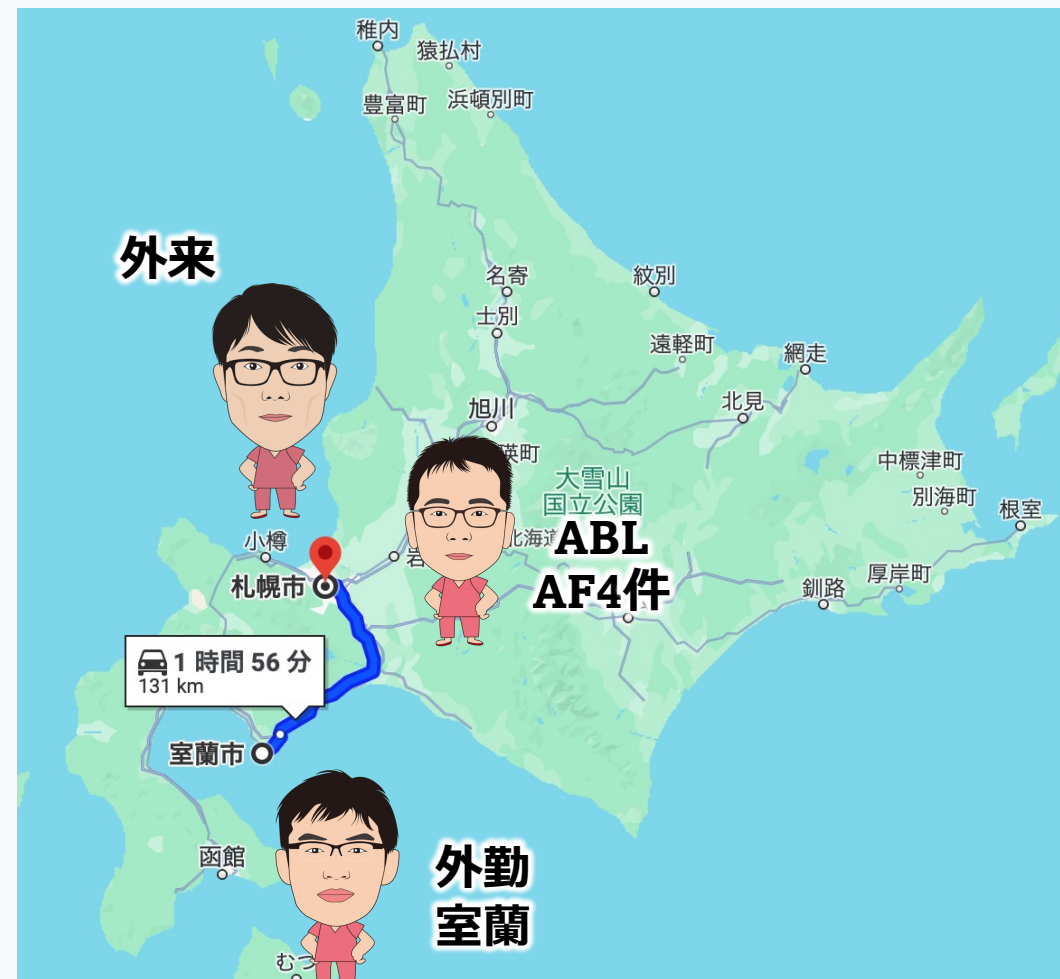
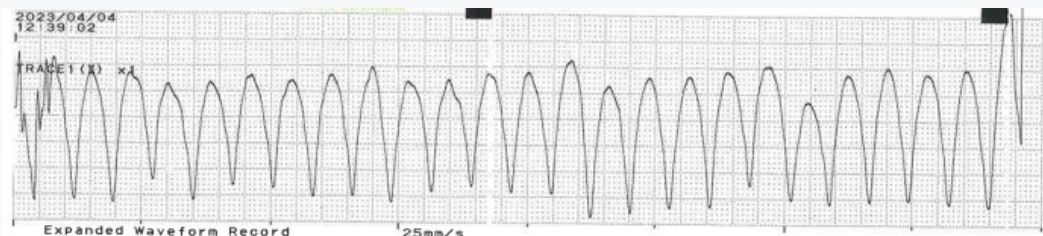
12:19



12:36

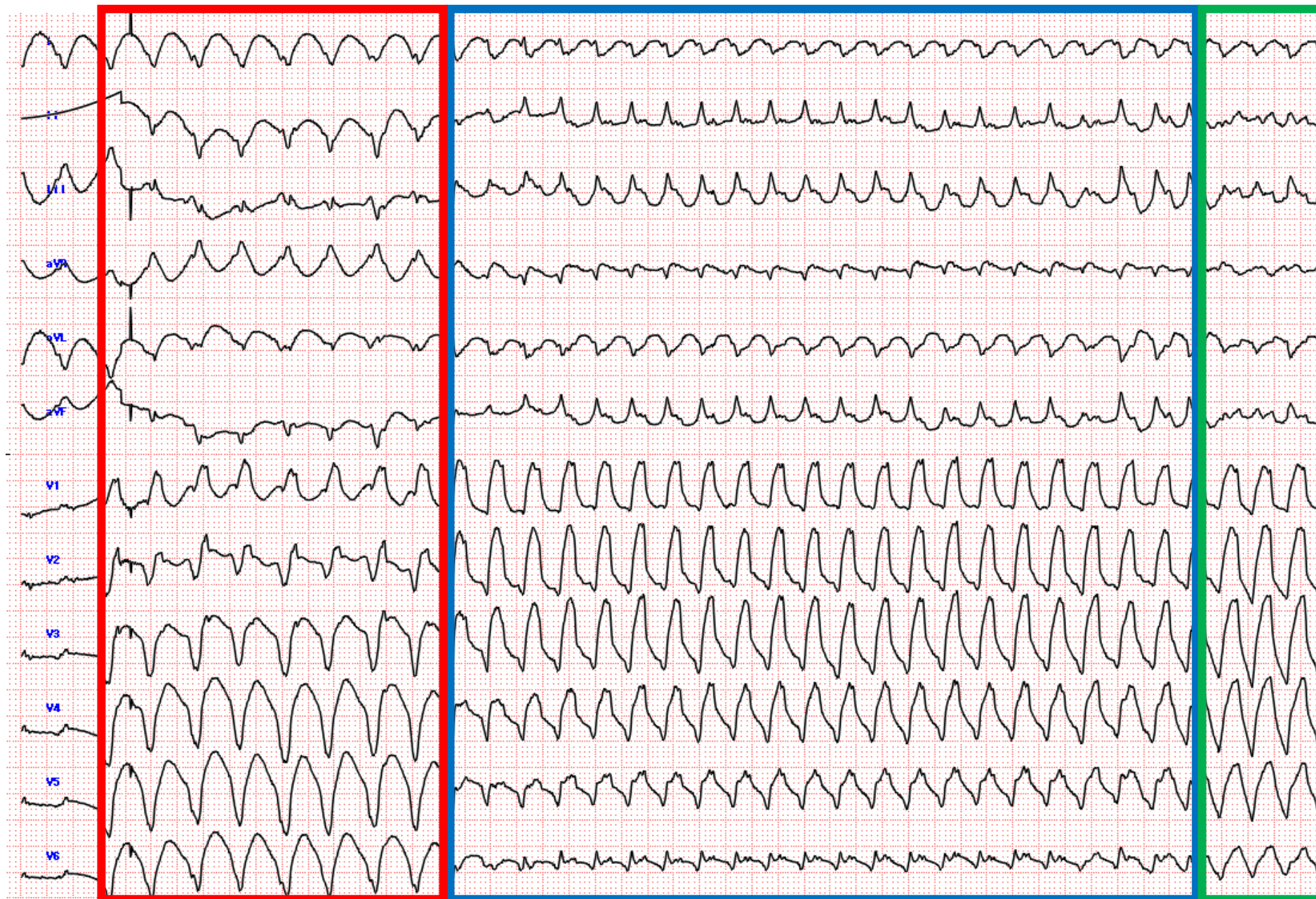


12:39



1時間56分  
131 km

# 12誘導心電図 (心室頻拍)



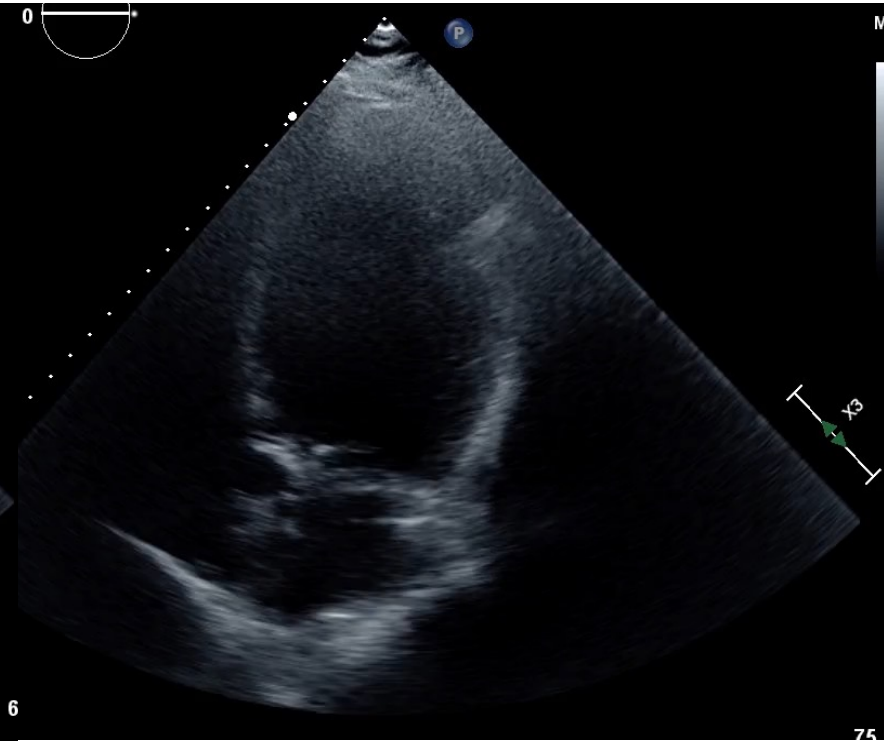
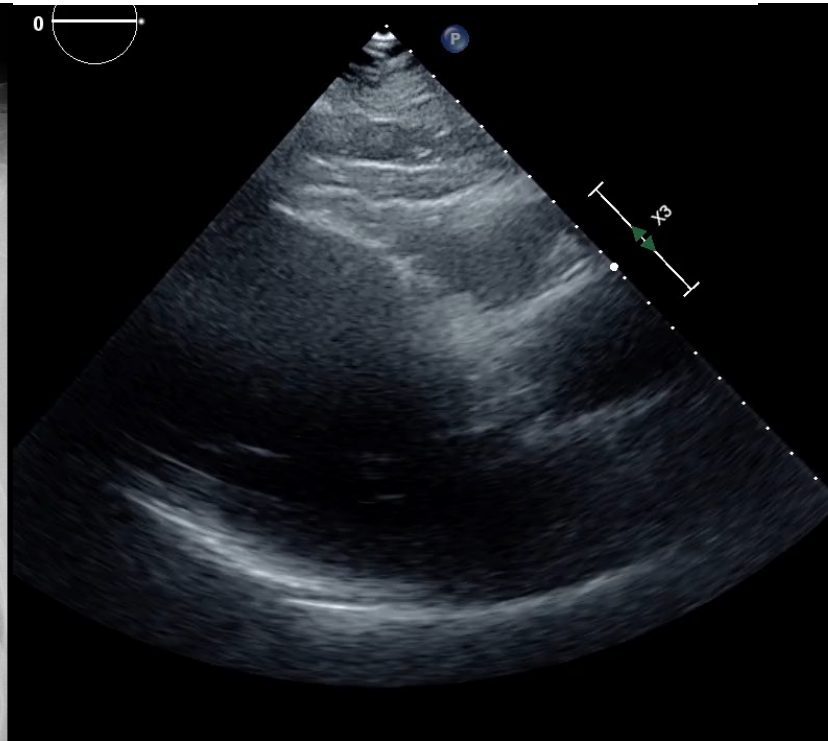
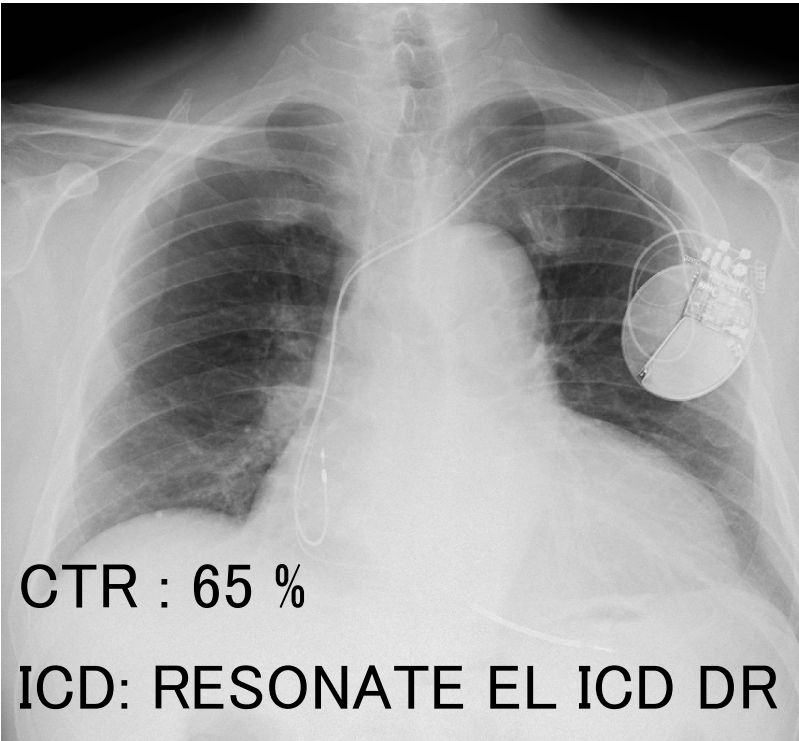


# 各種検査(レントゲン, 心エコー, 血液)

CXp

LAX

4CV

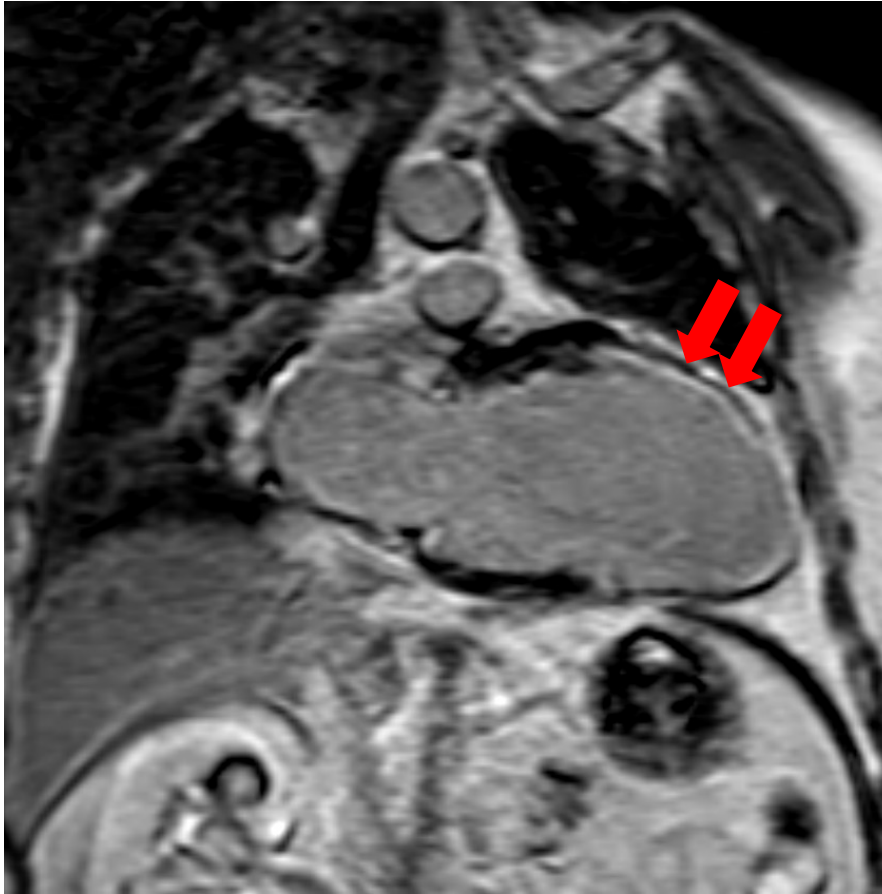

LVEF **25%**, LVDd/Ds **74/65** mm, LVEDV/ESV **324/235** ml,  
LAD 53 mm, LAVI 35.9ml/m<sup>2</sup>, Mild MR, Trivial TR.

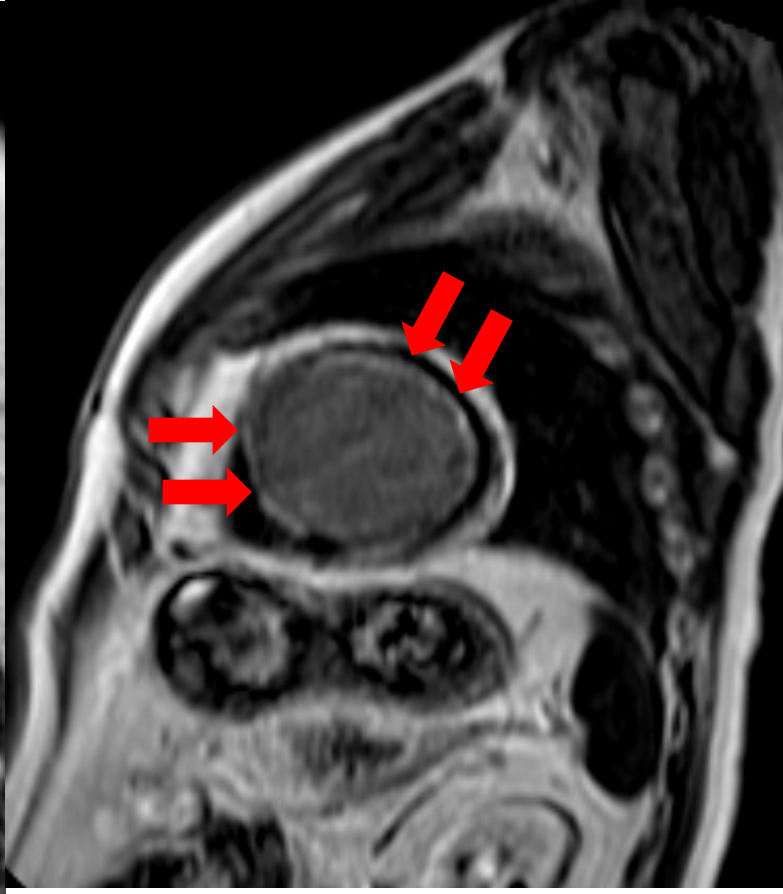
L/D: Hb 15.3 g/dL, Cre 0.99 mg/dL, BNP 88.7 pg/mL, HbA1c 6.4 %.

# 心臓MRI

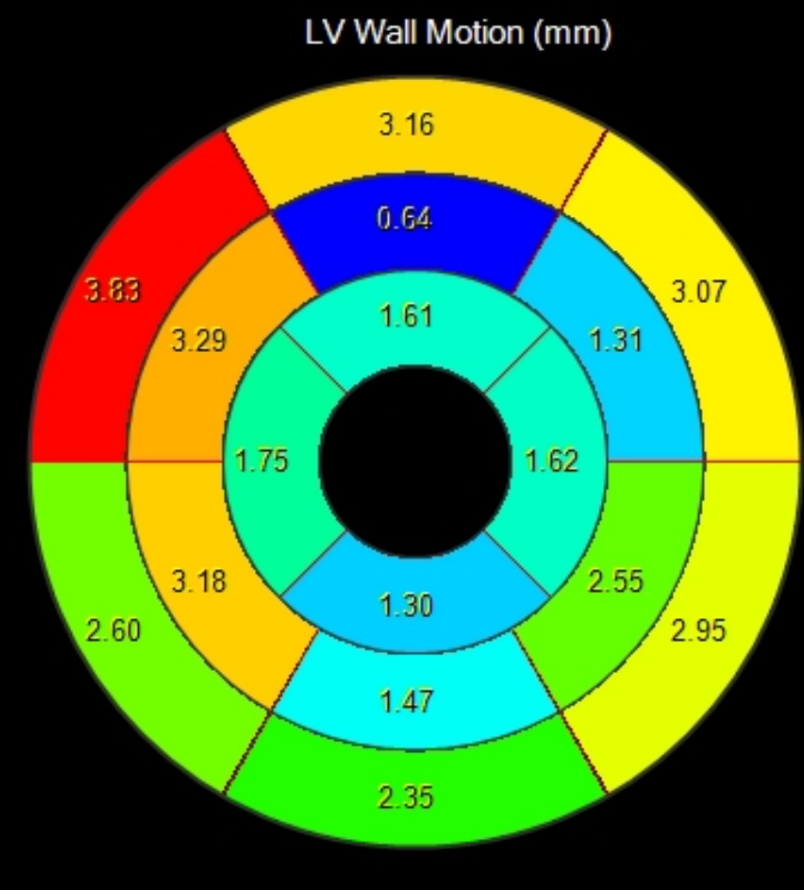
Coronal



Sagittal



Wall Motion



中隔から側壁の内膜下に遅延造影を認める。